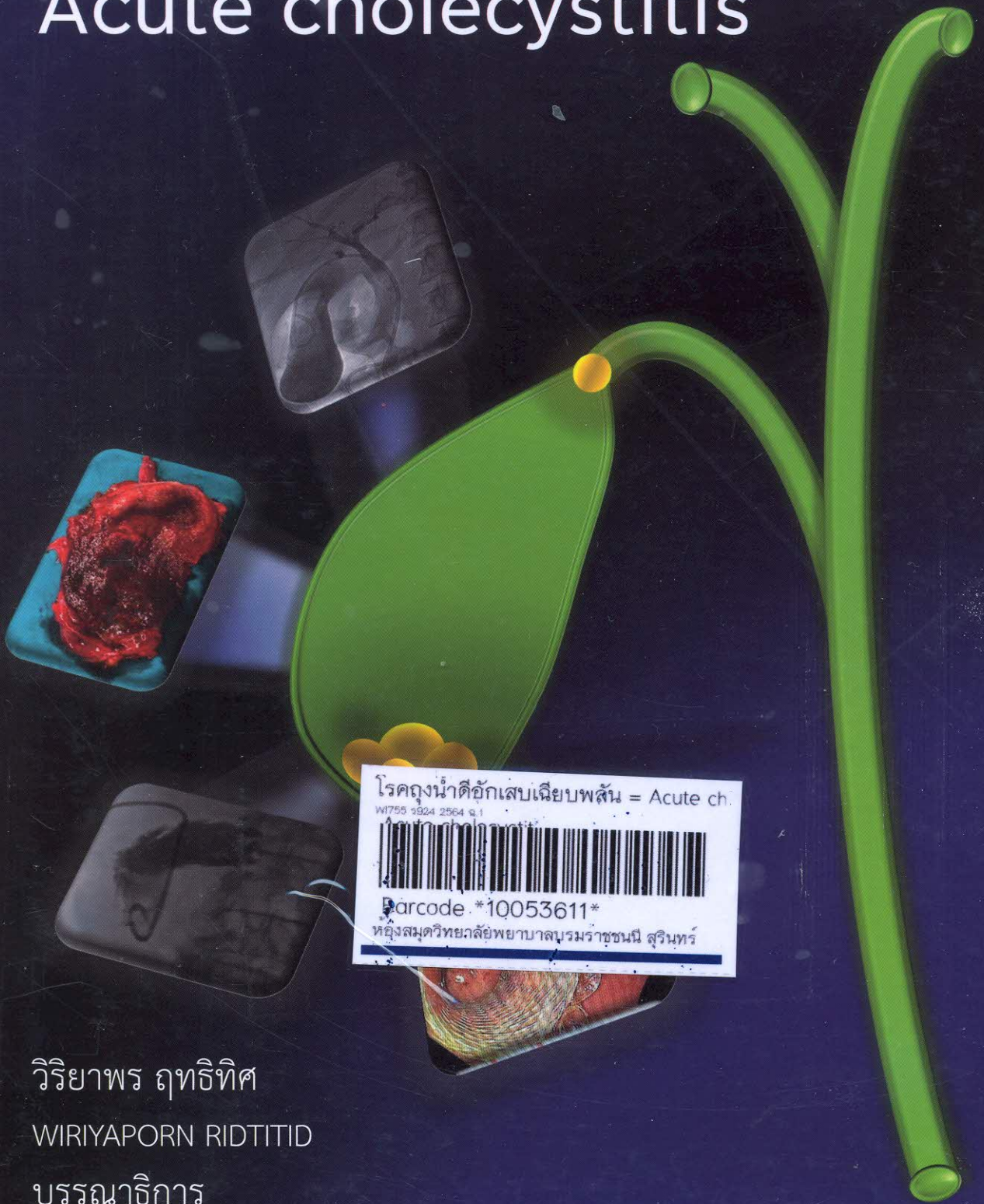


# โรคถุงน้ำดีอักเสบเฉียบพลัน

## Acute cholecystitis



โรคถุงน้ำดีอักเสบเฉียบพลัน = Acute ch.  
W1755 1924 2564 ก.1  
Barcode \*10053611\*  
ห้องสมุดวิทยาลัยพยาบาลบรมราชชนนี สุรินทร์

วิริยาพร ฤทธิทิศ  
WIRIYAPORN RIDTITID  
บรรณาธิการ

# I

## ความรู้พื้นฐานของโรคถุงน้ำดีอักเสบเฉียบพลัน (Basic knowledge of acute cholecystitis)

- |   |   |    |
|---|---|----|
| 1 | 1<br>กายวิภาคของถุงน้ำดีและท่อน้ำดี<br>(Anatomy of the gallbladder and bile ducts)<br>วิทยาลัยแพทยศาสตร์                    | 1  |
| 2 | 2<br>พยาธิกำเนิดโรคถุงน้ำดีอักเสบเฉียบพลัน<br>(Pathogenesis of acute cholecystitis)<br>วิทยาลัยแพทยศาสตร์                   | 23 |
| 3 | 3<br>การวินิจฉัยโรคถุงน้ำดีอักเสบเฉียบพลัน<br>(Diagnosis of acute cholecystitis)<br>วิทยาลัยแพทยศาสตร์                      | 39 |
| 4 | 4<br>แนวทางการรักษาโรคถุงน้ำดีอักเสบเฉียบพลันในปัจจุบัน<br>(Current treatment of acute cholecystitis)<br>วิทยาลัยแพทยศาสตร์ | 61 |

# สารบัญ (ต่อ)

## II

### เทคนิคการรักษาโรคถุงน้ำดีอักเสบเฉียบพลัน

(Technical aspects of the treatment of acute cholecystitis)

- |   |   |     |
|---|---|-----|
| 5 | <p>การผ่าตัดถุงน้ำดีแบบยาก<br/>(Difficult cholecystectomy)<br/>ภูมัฐ วงศ์วัฒนกิจ</p>  | 77  |
| 6 | <p>การใส่สายระบายถุงน้ำดีทางหน้าท้อง<br/>(Percutaneous cholecystostomy)<br/>ณัชชา ปิ่นเจริญ</p>   | 103 |
| 7 | <p>การส่องกล้องเพื่อใส่ท่อระบายถุงน้ำดีผ่านรูเปิดท่อน้ำดี<br/>(Endoscopic transpapillary gallbladder stenting)<br/>วิริยาพร ฤทธิทิศ</p>                     | 121 |
| 8 | <p>การส่องกล้องตรวจคลื่นเสียงความถี่สูงเพื่อใส่ท่อระบายถุงน้ำดี<br/>(Endoscopic ultrasound-guided transmural gallbladder stenting)<br/>วิริยาพร ฤทธิทิศ</p> | 143 |

### III

#### ภาวะแทรกซ้อนภายหลังการรักษาโรคถุงน้ำดีอักเสบเฉียบพลัน (Adverse events following treatment of acute cholecystitis)

- |    |   |     |
|----|---|-----|
| 9  | <p>ท่อน้ำดีรั่วภายหลังการผ่าตัดถุงน้ำดี<br/>(Postcholecystectomy biliary leakage)<br/>วิริยาพร ฤทธิพิศ</p>  | 169 |
| 10 | <p>ภาวะแทรกซ้อนระยะแรกภายหลังการระบายถุงน้ำดีโดยวิธีไม่ผ่าตัด<br/>(Early adverse events following non-surgical gallbladder drainage)<br/>วิริยาพร ฤทธิพิศ</p> | 187 |
| 11 | <p>ภาวะแทรกซ้อนระยะยาวภายหลังการระบายถุงน้ำดีโดยวิธีไม่ผ่าตัด<br/>(Late adverse events following non-surgical gallbladder drainage)<br/>วิริยาพร ฤทธิพิศ</p>  | 209 |

## สารบัญ (ต่อ)

### IV

การประยุกต์ใช้การระบายถุงน้ำดีโดยวิธีไม่ผ่าตัดทางคลินิก

(Clinical applications of non-surgical gallbladder drainage)

12	ผู้ป่วยโรคถุงน้ำดีอักเสบเฉียบพลันที่จำเป็นต้องเลื่อนการผ่าตัดถุงน้ำดี (Acute cholecystitis patients with deferred cholecystectomy) วิริยาพร ฤทธิพิศ	231
13	ผู้ป่วยโรคถุงน้ำดีอักเสบเฉียบพลันที่มีความเสี่ยงสูงในการผ่าตัด (Acute cholecystitis in high surgical risk patients) วิริยาพร ฤทธิพิศ	245
14	ทิศทางในอนาคตของการรักษาโรคถุงน้ำดีอักเสบเฉียบพลัน (Future directions of the treatment of acute cholecystitis) วิริยาพร ฤทธิพิศ	263
	ดัชนี	278
	Index	281