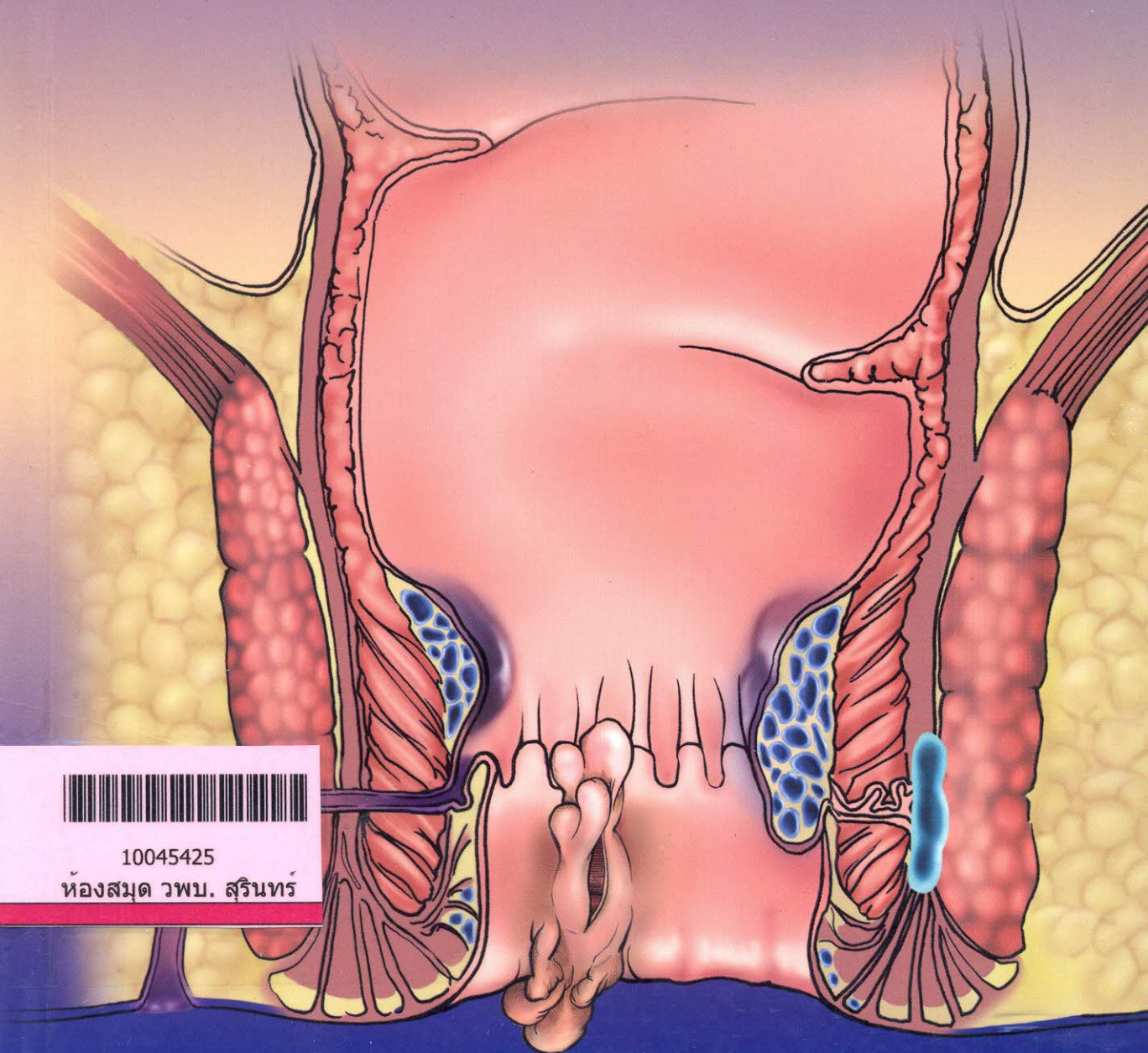




# โรคของไส้ตรงและทวารหนักที่พบบ่อย

## Common Anorectal Diseases

วรุฒม์ โล่ห์สิริวัฒน์



10045425

ห้องสมุด วพบ. สุรินทร์

# สารบัญ

1	กายวิภาคศาสตร์ประยุกต์ของไส้ตรงและทวารหนัก (Applied Anatomy of Anorectal Region)	1
2	อาการแสดงทางคลินิกและแนวทางการสืบค้นโรคของไส้ตรงและทวารหนัก (Clinical Presentation and Investigation for Anorectal Diseases)	11
3	ริดสีดวงทวาร (Haemorrhoid)	27
4	แผลรอยแยกขอบทวารหนัก (Anal Fissure)	49
5	ฝีบริเวณไส้ตรงและทวารหนัก (Anorectal Abscess)	67
6	ฝีคัณฑสูตร (Anal Fistula, Fistula in Ano)	77
7	ภาวะไส้ตรงยื่นย้อย (Rectal Prolapse)	93
8	ไส้ตรงอักเสบเหตุฉายรังสี (Radiation Proctitis)	105
9	อาการคันทวารหนักเรื้อรัง (Pruritus Ani)	113
10	โรคติดต่อทางเพศสัมพันธ์และเนื้องอกบริเวณ ทวารหนักที่เกี่ยวข้องกับ Human Papillomavirus (HPV-related Sexually Transmitted Diseases and Anal Neoplasia)	121
11	โรคฝีก้นขนบรจุ (Pilonidal Disease)	137
12	โรคต่อมเหงื่ออักเสบเป็นหนอง (Hidradenitis Suppurativa)	145
13	หูดทวารหนักบาดเจ็บจากการคลอด (Obstetric Anal Sphincter Injuries)	153
14	สิ่งแปลกปลอมในไส้ตรงและทวารหนัก (Anorectal Foreign Bodies)	165
15	การดูแลผู้ป่วยก่อนและหลังผ่าตัดบริเวณไส้ตรงและทวารหนัก (Peri-operative Care for Anorectal Surgery)	171